

# 28

## Estetica e risultati predicibili: caso clinico



**Caso realizzato dalla Scuola di Specializzazione in Ortodonzia dell'Università di Ferrara, diretta dal Prof. dott. Giuseppe Siciliani**

1986-1994 Consulente nazionale del Fondo Sanitario delle Telecomunicazioni (ASSILT).

dal 1990 Professore ordinario in Ortodonzia presso l'Università degli Studi di Ferrara.

1991-94 e 2013-2014 Presidente del corso di Laurea in Odontoiatria presso l'Università degli Studi di Ferrara.

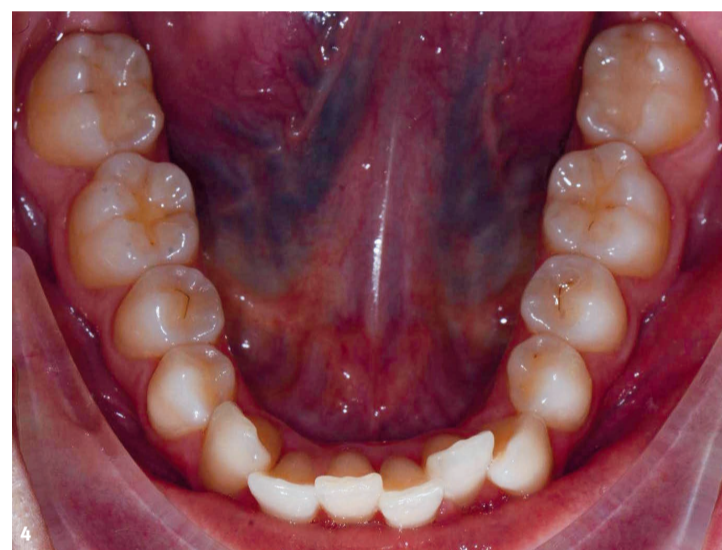
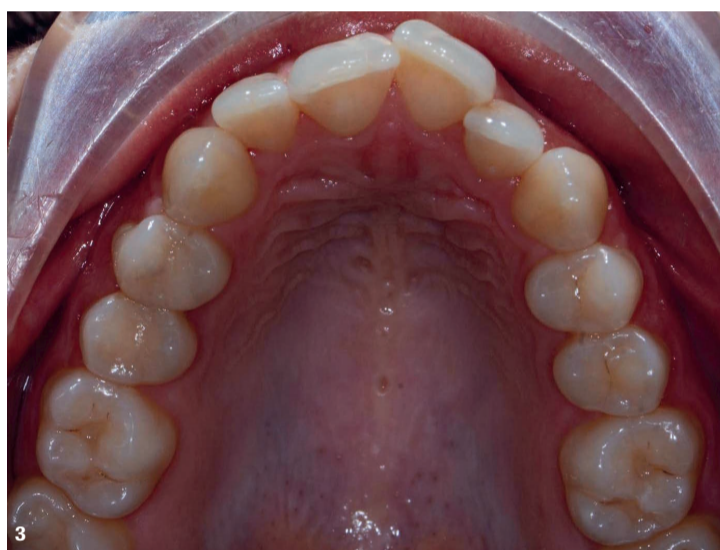
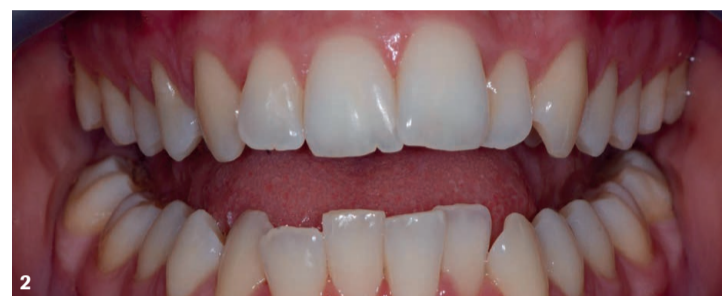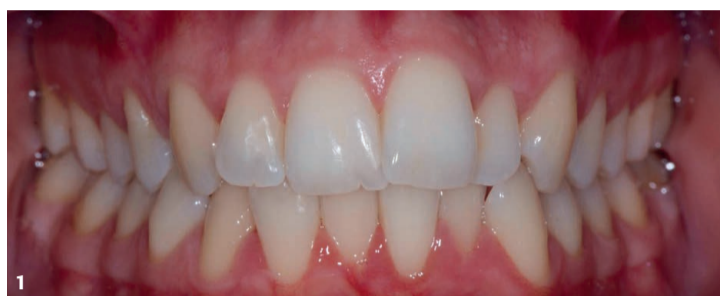1992-93 Consulente per il Ministero dell'Università per l'Odontoiatria presso la Comunità Europea.

Dal 1993 Direttore della Scuola di Ortodonzia presso l'Università degli Studi di Ferrara.

Presidente SIDO 2004-2006. Autore di oltre 100 pubblicazioni su riviste nazionali ed internazionali.

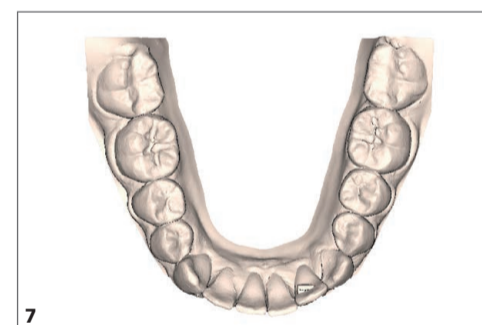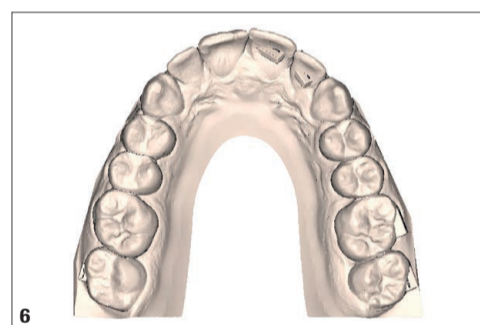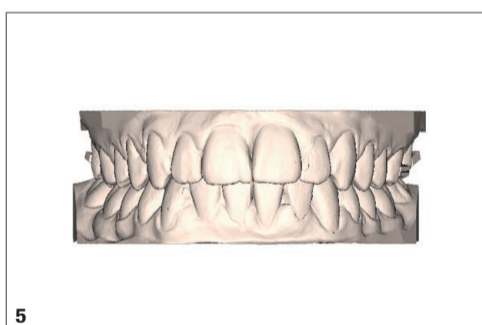
Relatore in numerosi congressi nazionali e internazionali.

Alcuni suoi libri sono considerati un'autentica pietra miliare nell'Ortodonzia.

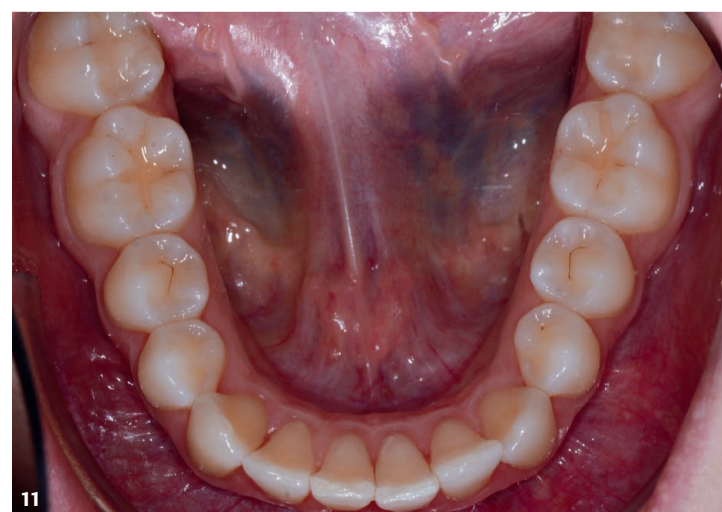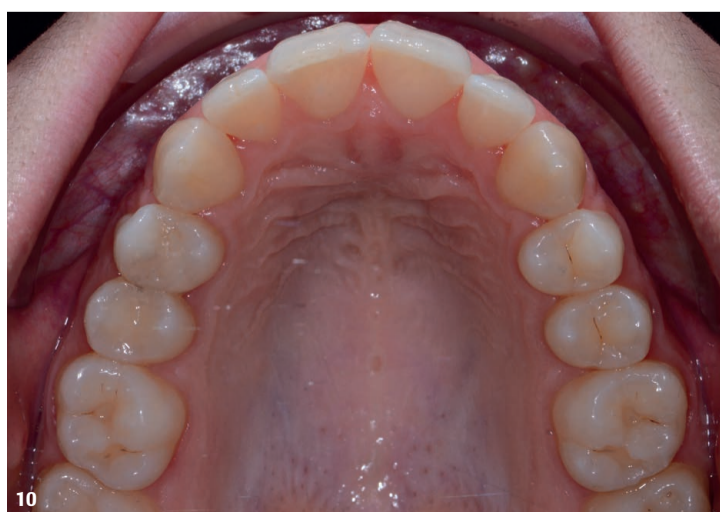

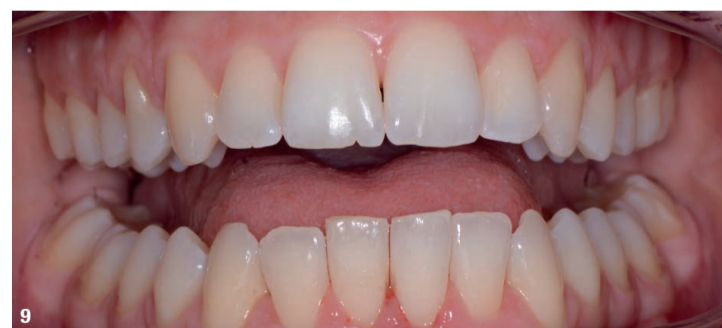
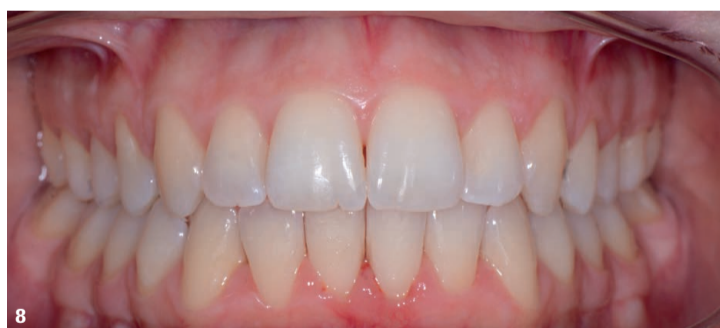Paziente di 24 anni, Deviazione linee mediane, affollamento severo in entrambe le arcate, rotazioni degli elementi 12-11-21-22, forma d'arcata contratta nel settore medio

Caso clinico realizzato con  
F22 ALIGNER



Pianificazione del trattamento mediante stripping, espansione trasversale dentale dell'arcata, una sequenza di 10 allineatori con attachments su 2.6, 2.7 e 1.6 per controllare l'ancoraggio degli allenatori e attachments linguali estetici su 2.1, 2.2 e 3.2 per controllare le rotazioni



Risultato dopo 9 step di trattamento